RG Thorax barn

Endring siden forrige versjon
Revidert. Lagt til eksempelbilder. Indikasjonen "pneumothorax" er endret til "kontroll av pneumothorax", da utredning av mulig pneumothorax skal inkludere et sidebilde.

Indikasjon	Utredning, smerte, kontroll	*Front PA, Side (evt Front AP i seng, Side i seng)*
	Kontroll av pneumothorax	*Front PA (evt Front AP i seng)*

FRONT PA	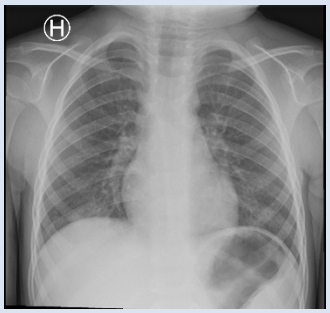	Illustrasjon settes inn her
INFORMASJON	Tas alltid stående hvis pasienten kan stå. Hvis ikke tas bildet med barnet liggende i AP på bord. Kommer barnet i seng, følg projeksjonen **FRONT AP I SENG.** Om pasienten står i PA eller AP kommer an på størrelse på pasienten og hvor rolig hen er. I PA med hodet pekende rett frem blir hodet bøyd for langt bakover på de minste, samt at de minste barna kan prøve å vri seg for å se hva som skjer. Dermed kan det være bedre med AP posisjon.	
POSISJONERING	Barnet skal ikke være rotert, hodet peke rett frem, armen godt ut fra siden, eventuelt rundt veggbucky om mulig. Med sentralstrålen på TH7 eller midt på sternum i AP, inkluderes et område 4-5cm over skuldrene, samt AC-ledd i ytterkant på hver side. Bildet tas i full inspirasjon der barnet kan samarbeide.	
SENTRERING	Omtrent TH7, midt på sternum i AP	
STRÅLERETNING	0°	
BILDEKRITERIER	Hele lungene fremstilles uten rotasjon, med sidelike clavicula og costa. På de fleste pasienter skal minimum bakre costa 10 vises over diafragma. Da samarbeid med pust er vanskelig på de yngste barna, varierer det hvor mange costa som fremstilles over diafragma. Skriv alltid på bildet om det er tatt i AP eller PA, stående eller liggende. Dette har stor betydning for målinger på bildet.	
KOMMENTAR		
SIDE	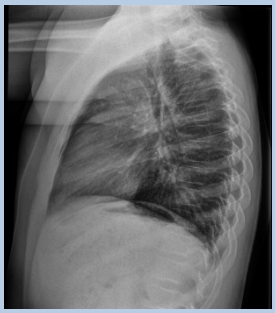	Illustrasjon settes inn her
INFORMASJON		
POSISJONERING	Tas alltid stående hvis pasienten kan stå. Hvis ikke tas bildet liggende med venstre siden ned på bordet. Pasienten i helt lateral posisjon med venstre side mot detektor, armen og haken opp. Bildet tas i full inspirasjon der barnet kan samarbeide.	
SENTRERING	TH7, midt i pasienten midtlinje	
STRÅLERETNING	0°	

BILDEKRITERIER	Lungene fremstilles uten rotasjon, med bakre costa lengst fra detektor noe posteriort for bakre costa nærmest detektor. Armene så godt bort fra lungefeltet som mulig. Sentralstrålen bør omtrentlig treffe lungehilus.	
KOMMENTAR		
FRONT AP I SENG	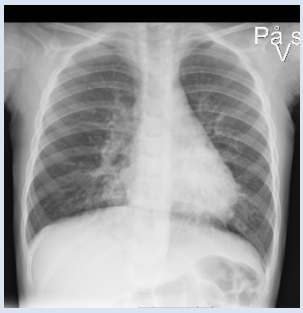	Illustrasjon settes inn her
INFORMASJON	Må bildet tas på stue skal alltid sidebilde også inkluderes med mindre det er kontroll av pneumothorax.	
POSISJONERING	Om situasjonen tillater det, settes pasienten godt sittende opp i sengen. Eventuelt må bildet tas liggende. Detektor plasseres bak pasienten innenfor ønsket strålefelt. Barnet uten rotasjon i overkroppen med armene ut fra siden og haken opp. Med sentralstrålen omtrent midt på sternum inkluderes et område 4-5cm over skuldrene, samt AC-ledd på hver side. Bildet tas i full inspirasjon der barnet kan samarbeide.	
SENTRERING	Omtrent midt på sternum	
STRÅLERETNING	Vinkelrett på sternum, noen få grader cranio-caudalt på pasientens coronale midtlinje	
BILDEKRITERIER	Hele lungene fremstilles uten rotasjon, med sidelike clavicula og costa. På de fleste pasienter skal minimum bakre costa 10 vises over diafragma, men i seng er det vanskeligere å fylle lungene maksimalt med luft, dermed vises ofte ikke mer enn costa 8 eller 9. Der barnet ikke samarbeider om pust kan dette resultere i færre costa over diafragma. Skarpe diafragmakonturer basalt, samt 3 costa over clavicula. Bildet markeres «i seng» og i hvilken grad barnet ligger eller sitter.	
KOMMENTAR		
SIDE I SENG		Illustrasjon settes inn her
INFORMASJON	Denne prosedyren gjelder i seng på lab. På stue tas bildet med barnet liggende med venstre side på detektor, og skal alltid inkluderes.	
POSISJONERING	Om situasjonen tillater det, settes barnet godt sittende opp i sengen, i helt lateral posisjon med venstre side mot veggbucky, armene godt opp om mulig.	
SENTRERING	TH7, midt i pasientens midtlinje	
STRÅLERETNING	0°	
BILDEKRITERIER	Lungene fremstilles uten rotasjon, med bakre costa lengst fra detektor noe posteriort for bakre costa nærmest detektor. Armene så godt bort fra lungefeltet som mulig. Sentralstrålen bør omtrentlig treffe lungehilus.	
KOMMENTAR		

Referanser

Vedlegg

Slutt på Prosedyre